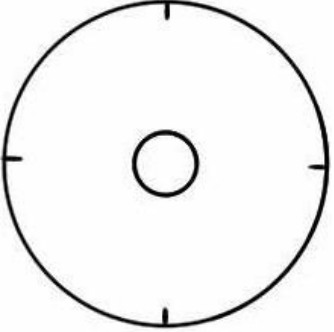


## SCHEDA COLPOSCOPICA IFCPC 2011

<b>Valutazione generale</b>	<input type="checkbox"/> Esame adeguato <input type="checkbox"/> Esame inadeguato		
	<input type="checkbox"/> Flogosi	<input type="checkbox"/> Sanguinamento	<input type="checkbox"/> Esiti cicatriziali
	<input type="checkbox"/> Giunzione Squamo Colonnare		
	<input type="checkbox"/> Completamente visibile	<input type="checkbox"/> Parzialmente visibile	<input type="checkbox"/> Non visibile
	Zona di Trasformazione		
	<input type="checkbox"/> Tipo 1	<input type="checkbox"/> Tipo 2	<input type="checkbox"/> Tipo 3
<b>Quadri colposcopici normali</b>	<input type="checkbox"/> Epitelio squamoso originale: <ul style="list-style-type: none"> <li><input type="checkbox"/> Maturo</li> <li><input type="checkbox"/> Atrofico</li> </ul> <input type="checkbox"/> Epitelio cilindrico: <ul style="list-style-type: none"> <li><input type="checkbox"/> Ectopia</li> </ul> <input type="checkbox"/> Epitelio squamoso metaplastico <ul style="list-style-type: none"> <li><input type="checkbox"/> Cisti di Naboth</li> <li><input type="checkbox"/> Sbocchi ghiandolari</li> </ul> <input type="checkbox"/> Decidui gravidica		
<b>Quadri colposcopici anormali</b>	<b>Principi Generali</b>	<b>Localizzazione della lesione:</b> <ul style="list-style-type: none"> <li><input type="checkbox"/> Dentro la zona di trasformazione</li> <li><input type="checkbox"/> Fuori la zona di trasformazione</li> <li><input type="checkbox"/> Posizione della lesione: ore _____</li> </ul> <b>Dimensioni della lesione:</b> <ul style="list-style-type: none"> <li><input type="checkbox"/> Numero di quadranti cervicali coinvolti</li> <li><input type="checkbox"/> Percentuale di superficie cervicale interessata</li> </ul>	
	<b>Grado 1</b>	<ul style="list-style-type: none"> <li><input type="checkbox"/> Epitelio bianco sottile</li> <li><input type="checkbox"/> Margini irregolari (a carta geografica)</li> </ul>	
	<b>Grado 2</b>	<ul style="list-style-type: none"> <li><input type="checkbox"/> Epitelio bianco ispessito denso</li> <li><input type="checkbox"/> Rapida aceto-reattività</li> <li><input type="checkbox"/> Sbocchi ghiandolari ispessiti</li> </ul>	<input type="checkbox"/> Mosaico irregolare <input type="checkbox"/> Puntatore irregolare <input type="checkbox"/> Margini netti <input type="checkbox"/> Segno del margine interno <input type="checkbox"/> Segno della cresta
	<b>Aspetti non specifici</b>	<ul style="list-style-type: none"> <li><input type="checkbox"/> Leucoplachia (cheratosi, ipercheratosi)</li> <li><input type="checkbox"/> Test di Schiller: captante/non captante</li> <li><input type="checkbox"/> Erosione</li> </ul>	
<b>Sospetta invasione</b>	<input type="checkbox"/> Vasi atipici		
	<input type="checkbox"/> Segni complementari: <ul style="list-style-type: none"> <li><input type="checkbox"/> Fragilità vascolare</li> <li><input type="checkbox"/> Necrosi</li> <li><input type="checkbox"/> Ulcerazione (necrotica)</li> </ul>		<input type="checkbox"/> Superficie irregolare <input type="checkbox"/> Tumore o grossa neoplasia <input type="checkbox"/> Lesione esofitica
<b>Miscellanea</b>	<input type="checkbox"/> Zona di trasformazione congenita		<input type="checkbox"/> Stenosi <input type="checkbox"/> Anomalia Congenita <input type="checkbox"/> Esiti di trattamento <input type="checkbox"/> Endometriosi
	<input type="checkbox"/> Condiloma <input type="checkbox"/> Polipo (eso/endocervicale) <input type="checkbox"/> Infiammazione		

**SCHEDA COLPOSCOPICA IFPC 2011  
ADDENDUM TRATTAMENTI**

<b>Tipi di escissione</b>	<b>Escissione di tipo 1, 2, 3</b>
<b>Dimensioni del pezzo escisso</b>	<b>Lunghezza</b> - distanza dal margine distale/esterno a quello prossimale/interno <b>Spessore</b> - distanza fra il margine stromale e la superficie del pezzo <b>Circonferenza</b> (facoltativo)- perimetro del pezzo

## SCHEMA COLPOSCOPICA IFCPC 2011 VAGINA

<b>Valutazione generale</b>	<ul style="list-style-type: none"> <li>○ Adeguato/inadeguato. Motivo (infiammazione, sanguinamento, cicatrici)</li> <li>○ Zona di trasformazione</li> </ul>	
<b>Aspetti colposcopici normali</b>	<ul style="list-style-type: none"> <li>○ Epitelio squamoso: <ul style="list-style-type: none"> <li>- Maturo</li> <li>- Atrofico</li> </ul> </li> </ul>	
<b>Aspetti colposcopici anormali</b>	<b>Valutazione generale</b>	<ul style="list-style-type: none"> <li>○ Terzo superiore / due terzi inferiori</li> <li>○ Parete anteriore / posteriore / laterale (destra o sinistra)</li> </ul>
	<b>Grado 1</b>	<ul style="list-style-type: none"> <li>○ Epitelio aceto-bianco sottile</li> <li>○ Puntato regolare</li> <li>○ Mosaico regolare</li> </ul>
	<b>Grado 2</b>	<ul style="list-style-type: none"> <li>○ Epitelio aceto-bianco ispessito</li> <li>○ Puntato irregolare</li> <li>○ Mosaico irregolare</li> </ul>
	<b>Sospetta invasione</b>	<ul style="list-style-type: none"> <li>○ Vasi atipici</li> </ul> <p>Segni complementari:</p> <ul style="list-style-type: none"> <li>○ Fragilità vascolare</li> <li>○ Superficie irregolare</li> <li>○ Lesione esofitica</li> <li>○ Necrosi</li> <li>○ Ulcerazione (necrotica)</li> <li>○ Tumefazione/neoplasia esofitica</li> </ul>
	<b>Non specifici</b>	<ul style="list-style-type: none"> <li>○ Epitelio colonnare (adenosi)</li> <li>○ Test di Schiller: lesione captante / non captante</li> <li>○ Leucoplachia</li> </ul>
<b>Miscellanea</b>	<ul style="list-style-type: none"> <li>○ Erosione (traumatica)</li> <li>○ Condiloma</li> <li>○ Polipo</li> <li>○ Cisti</li> <li>○ Endometriosi</li> <li>○ Infiammazione</li> <li>○ Stenosi vaginale</li> <li>○ Zona di trasformazione congenita</li> </ul>	